Лапароскопические методы лечения заболеваний пищевода

1. Анатомия пищевода

2.Грыжа пищеводного отверстия диафрагмы

3.Ахалазия кардии

Пищевод, esophagus, имеет вид трубки, соединяющей глотку с желудком. Место перехода глотки в пищевод у взрослого соответствует уровню VI шейного позвонка или нижнему краю перстневидного хряща, а место перехода в желудок проецируется на уровне XI грудного позвонка. У живого человека эти границы могут изменяться при запрокидывании го ловы, глубоком вдохе или опущении желудка. Длина его в среднем 25—30 см у мужчин и 23—24 см у женщин

Шейная честь, pars cervicalis, располагается от уровня VI шейного позвонка до I—II грудного. Длина ее колеблется от 5 до 8 см.

Грудная часть, pars thoracica, имеет наибольшую длину — 15-18 см и заканчивается на уровне IX-X грудных позвонков, т.е. у места вхождения пищевода в пищеводное отверстие диафрагмы.

Брюшная часть, pars abdominalis. наиболее короткая, длина ее 1-3 см.

Пищевод лежит впереди позвоночного столба и на своем пути имеет 4 изгиба: два — в сагиттальной плоскости и два — во фронтальной плоскости.

* Анатомия и топография пищевода

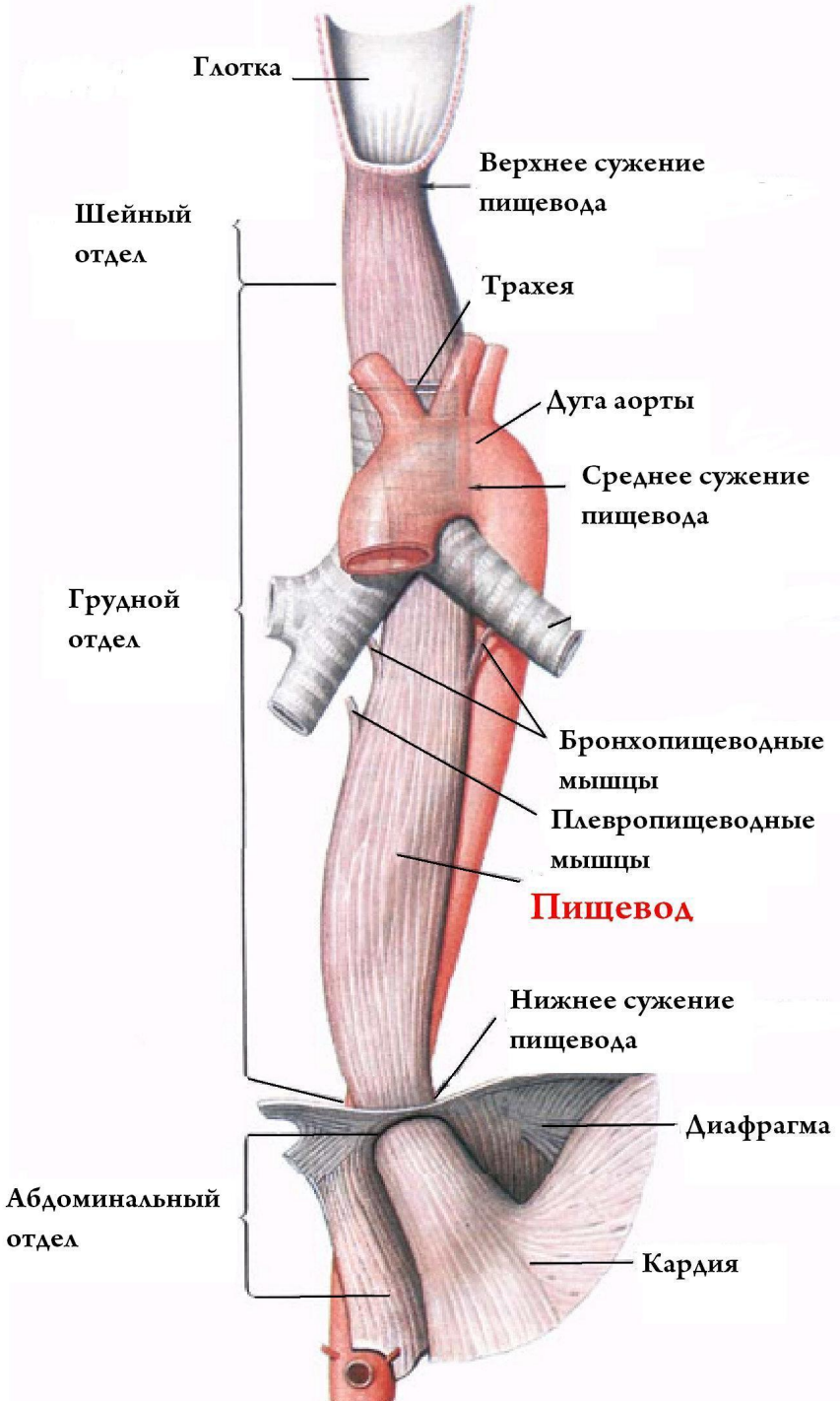

* Анатомические сужения пищевода:
* Фарингеальное - в области перехода глотки в пищевод на уровне VI—VII шейных позвонков
* Бронхиальное - в области соприкосновения пищевода с задней поверхностью левого бронха на уровне IV—V грудных позвонков
* Диафрагмальное - в месте прохождения пищевода через диафрагму
* Физиологические сужения пищевода:
* Аортальное - в области, где пищевод прилежит к дуге аорты на уровне Th IV
* Кардиальное - при переходе пищевода в кардиальную часть желудка

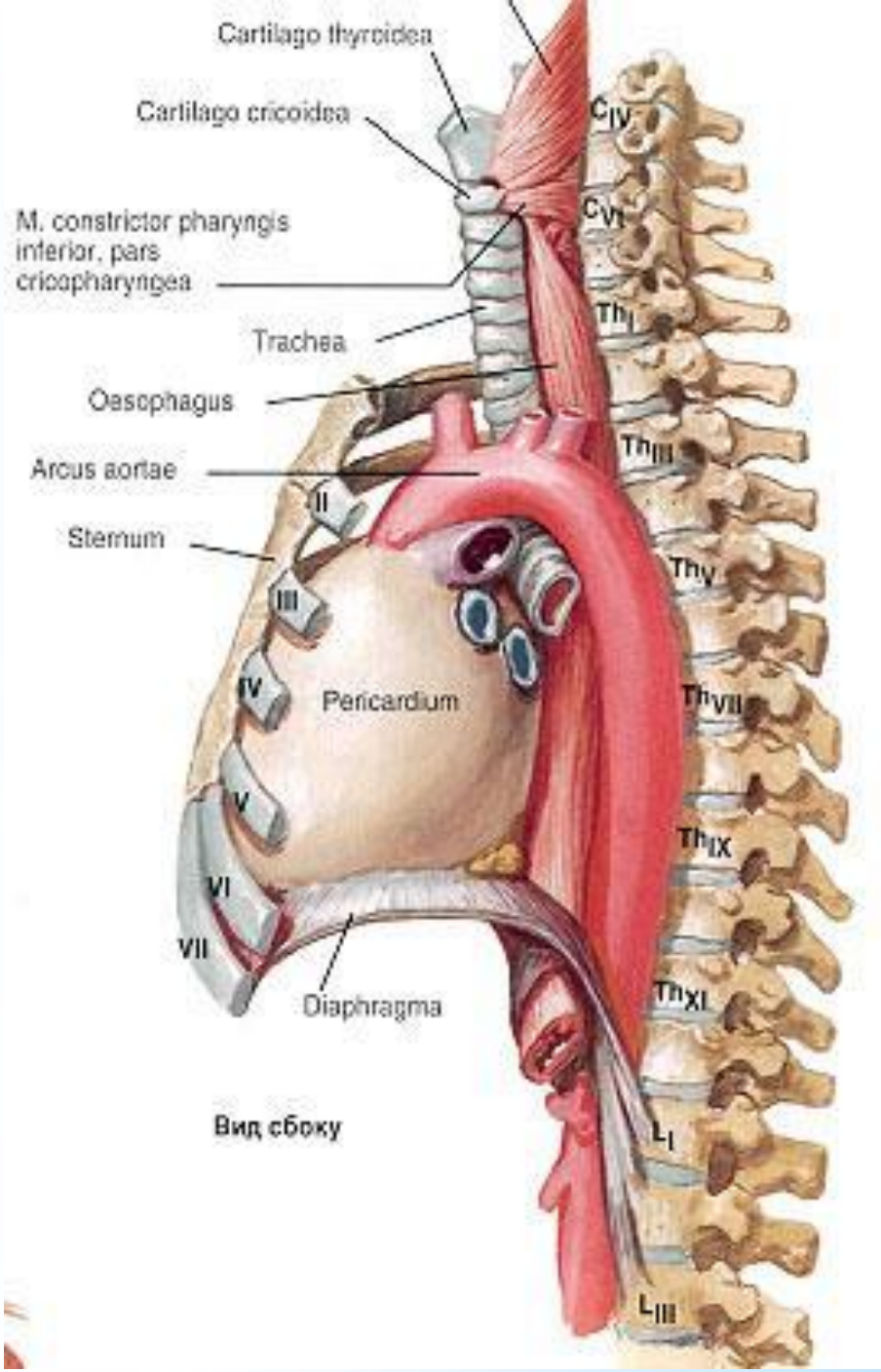

* Анатомия и топография пищевода

Эндоскопическим признаком пищеводно-желудочного перехода является Z-линия, которая в норме располагается на уровне пищеводного отверстия диафрагмы. Z-линия представляет собой место перехода эпителия пищевода в желудочный эпителий. Слизистая пищевода покрыта многослойным плоским эпителием, слизистая оболочка желудка покрыта однослойным цилиндрическим эпителием.

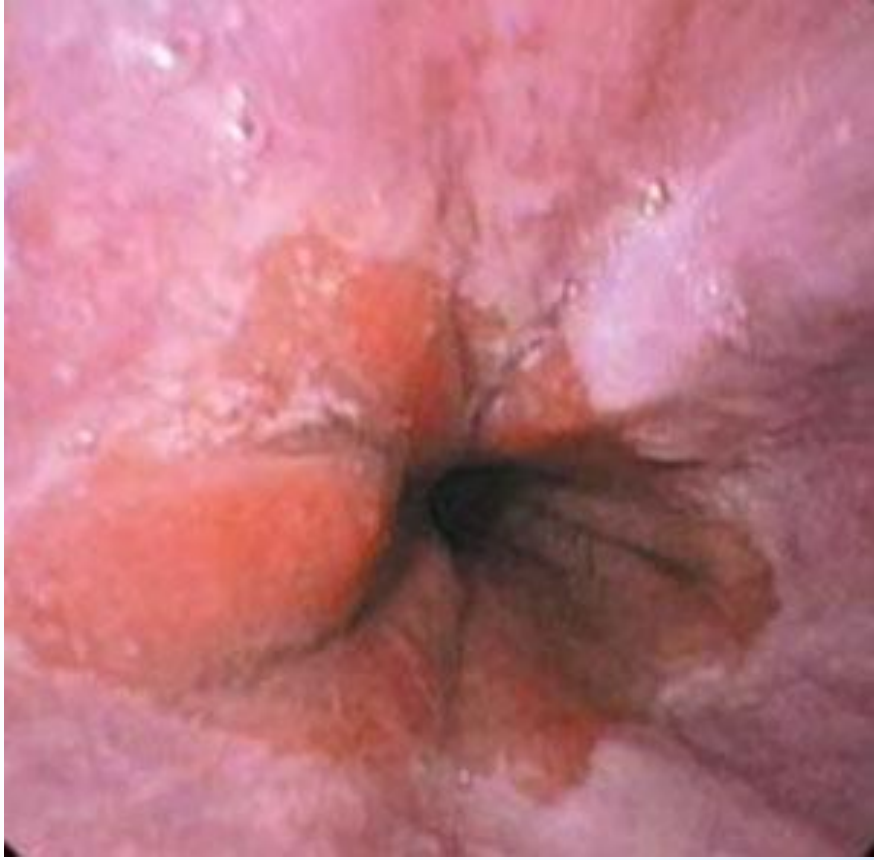

*Эндоскопическая картина

ГПОД и рефлюкс-эзофагит- заболевание пищевода и связочного аппарата диафрагмы, при котором возникает расширение пищеводного отверстия диафрагмы и растягиваются связки, фиксирующие пищевод и желудок.

* Грыжа пищеводного отверстия диафрагмы

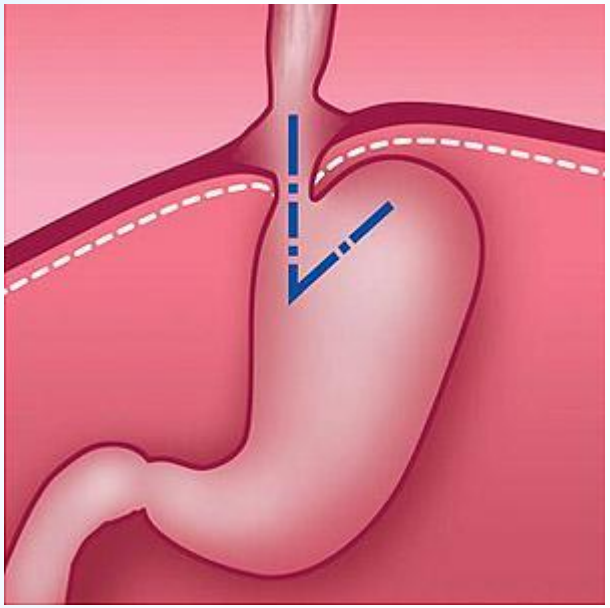

Рис. 1. Нормальное положение желудка и угла Гиса

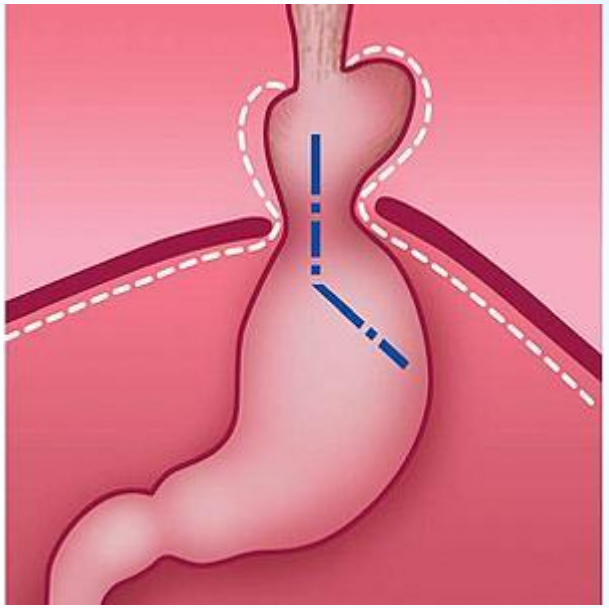

Рис. 2. Перемещение части желудка в грудную полость и изменение угла Гиса при грыже пищеводного отверстия диафрагмы

В результате растяжения верхняя часть желудка выходит в грудную полость и нарушается работа нижнего пищеводного сфинктера

РАСПРОСТРАНЕННОСТЬ ЗАБОЛЕВАНИЯ

В настоящее время по мнению многих авторов ГПОД считается **одним из наиболее распространенных заболеваний ЖКТ** и по своей частоте среди прочей гастроэнтерологической патологии занимают **2-3 место**, конкурируя со столь распространенными заболеваниями, как язвенная болезнь и холецистит.

*Статистика и риск развития онкопатологии

Скользящая

- Встречается почти у 90% больных. В этом случае кардия лежит выше пищеводного отверстия диафрагмы, в связи с чем изменяются соотношения между пищеводом и желудком, резко нарушается замыкательная функция кардии.

Параэзофагеальная

- Отмечается приблизительно у 5% больных. Характеризуется тем, что кардия не изменяет своего положения, а через расширенное отверстие выходят дно и большая кривизна желудка.

Короткий пищевод

- Как самостоятельное заболевание встречается редко и представляет аномалию развития. Обычно встречается в сочетании со скользящей грыжей и является следствием спазма, воспалительных изменений и рубцовых процессов в стенке пищевода.

* Классификация грыж пищеводного отверстия диафрагмы

Степень РЭ	• Эндоскопическая картина
Степень А	• Одно (или более) поражение слизистой оболочки (эрозия или изъязвление) длиной менее 5 мм, ограниченное пределами складки слизистой оболочки.
Степень В	• Одно (или более) поражение слизистой оболочки длиной более 5 мм, ограниченное пределами складки слизистой оболочки.
Степень С	• Поражение слизистой оболочки распространяется на 2 и более складки слизистой оболочки, но занимает менее 75% окружности пищевода.
Степень D	• Поражение слизистой оболочки распространяется на 75% и более окружности пищевода.

* Лос-Анджелесская классификация РЭ

I стадия	• округлые и продольные поражения, которые не сливаются и распространяются от Z-линии к слизистой оболочке пищевода
II стадия	• сливающиеся транзиторные поражения в зоне Z-линии, не захватывающие всю поверхность слизистой оболочки
III стадия	• язвенные поражения, сливающиеся в нижней части пищевода и охватывающие всю поверхность слизистой оболочки
IV стадия	• хронические язвенные поражения пищевода, стриктуры, фиброзный стеноз или короткий пищевод
V стадия	• Эпителий Баррета в изолированном виде или в комбинации с поражениями характерными для I-IV степеней эзофагита

* Классификация рефлюкс-эзофагита по Savary-Miller

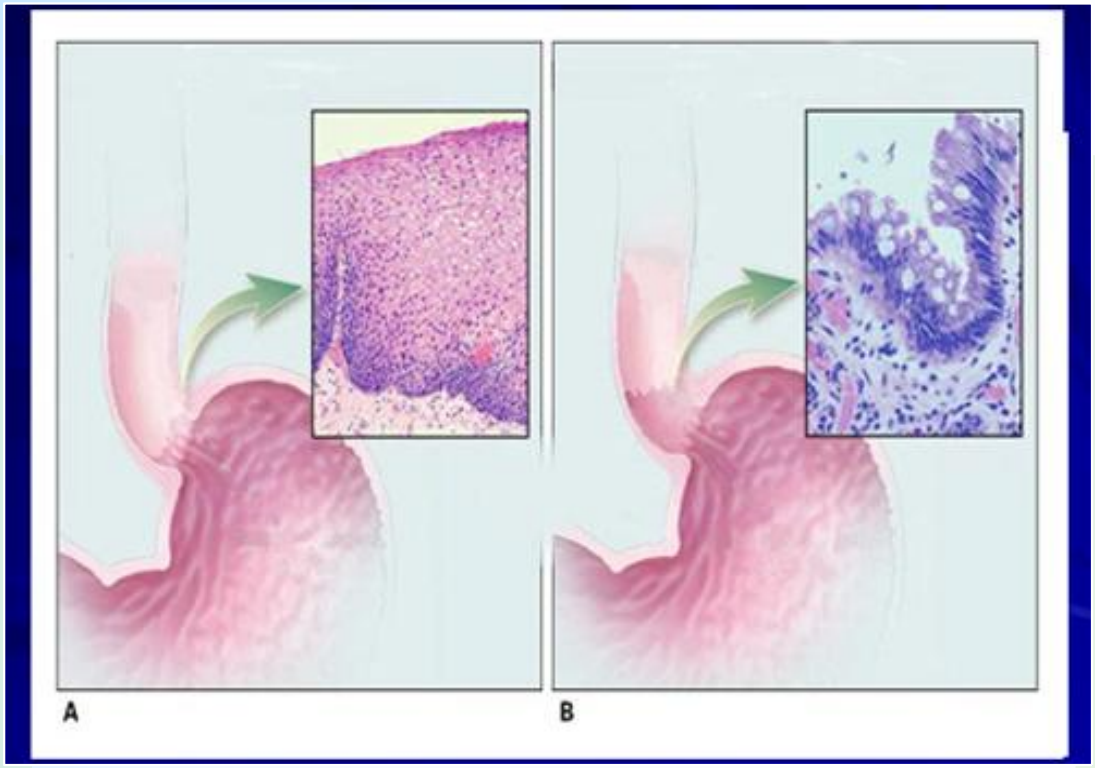

Локализация пищевода Барретта в желудочно-пищеводном переходе

Пищевод Барретта - приобретенное состояние, являющееся одним из осложнений гастроэзофагеальной рефлюксной болезни (ГЭРБ),развивающееся в результате замещения разрушенного **многослойного сквамозного** эпителия нижней части пищевода специализированным ЦЭ, из-за чего возникает предрасположенность к развитию АП или аденокарциномы кардии.

*Пищевод Барретта

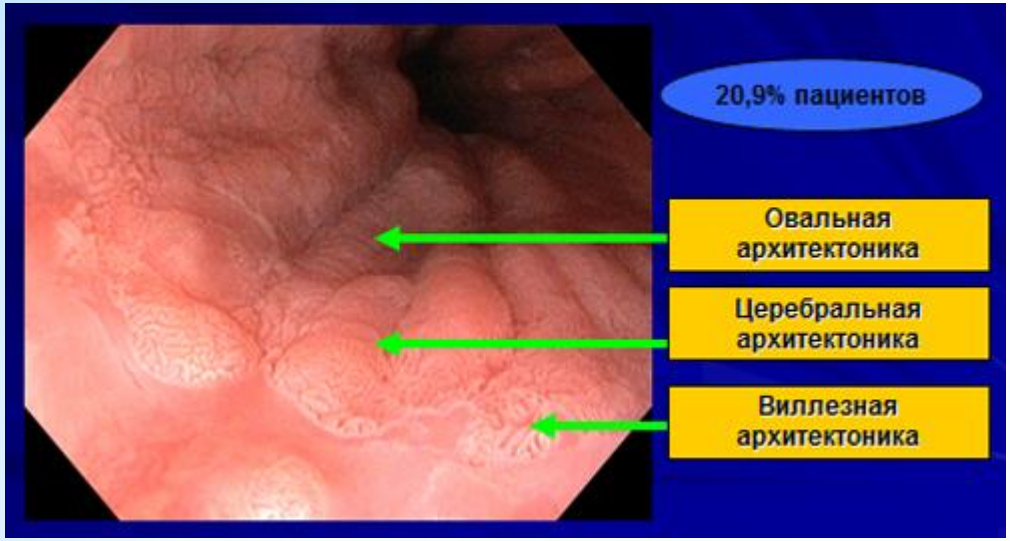

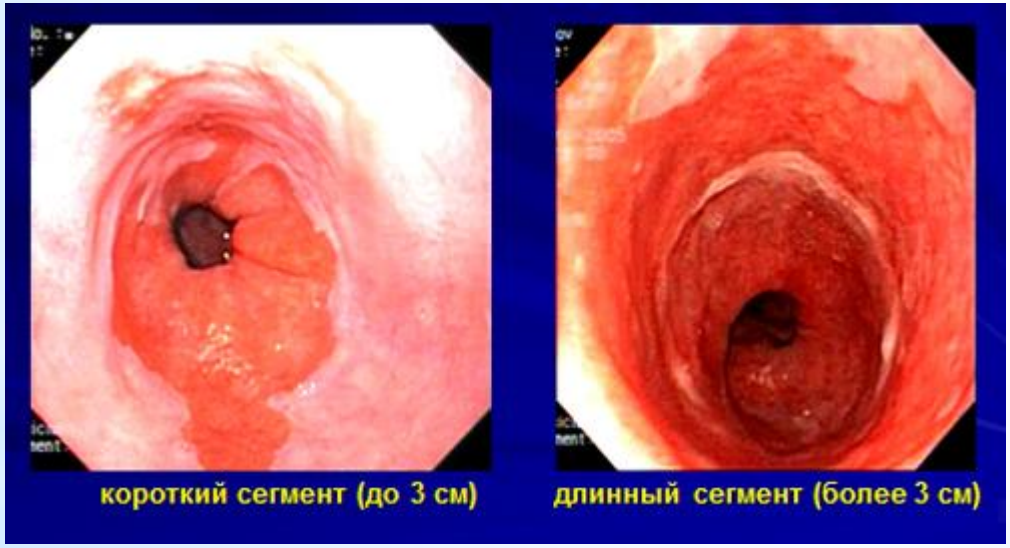

Визуальная картинка при эндоскопии, длина поражения слизистой при пищеводе Барретта

*Пищевод Барретта

*Симптомы ГПОД

Фиброгастроскопия

Рентгенография пищевода и желудка

Суточная pH-метрия

*Инструментальная диагностика

*Лечение

Лечение грыжи пищеводного отверстия диафрагмы на 99% соответствует лечению ее осложнений — рефлюкс-эзофагита и, к сожалению, терапевтическое лечение ГПОД является чисто симптоматическим.

Консервативному (терапевтическому) лечению у врача-гастроэнтеролога подлежат больные с небольшими нефиксированными грыжами пищеводного отверстия диафрагмы, без выраженной клинической картины и только в том случае, если пациент готов пожизненно принимать препараты, препятствующие возникновению рефлюкс-эзофагита или уменьшающие симптомы заболевания.

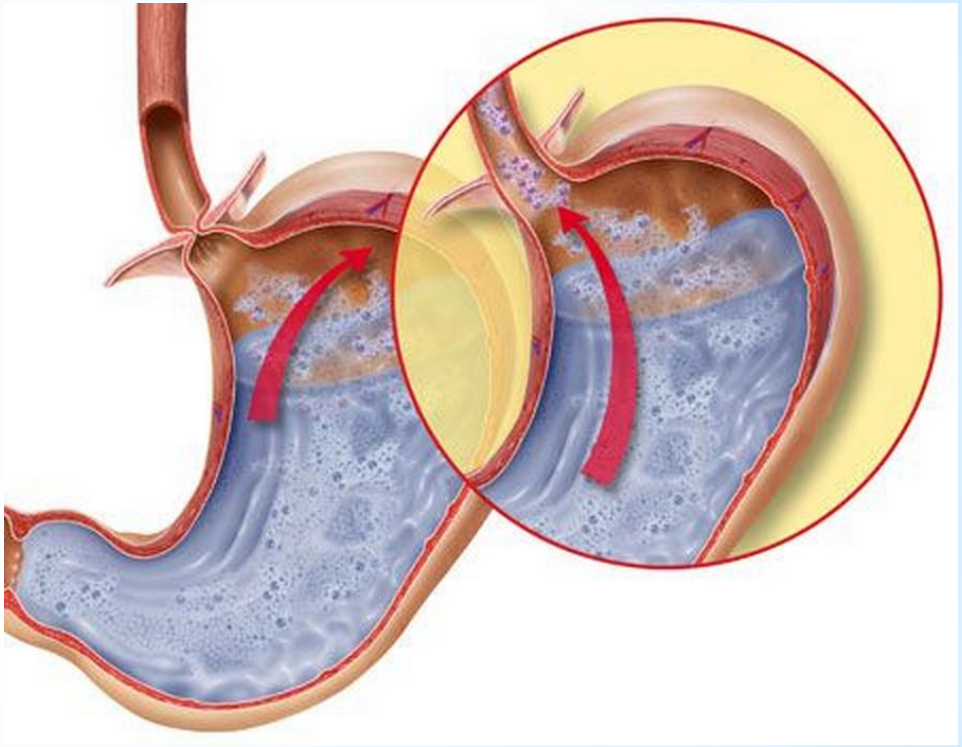

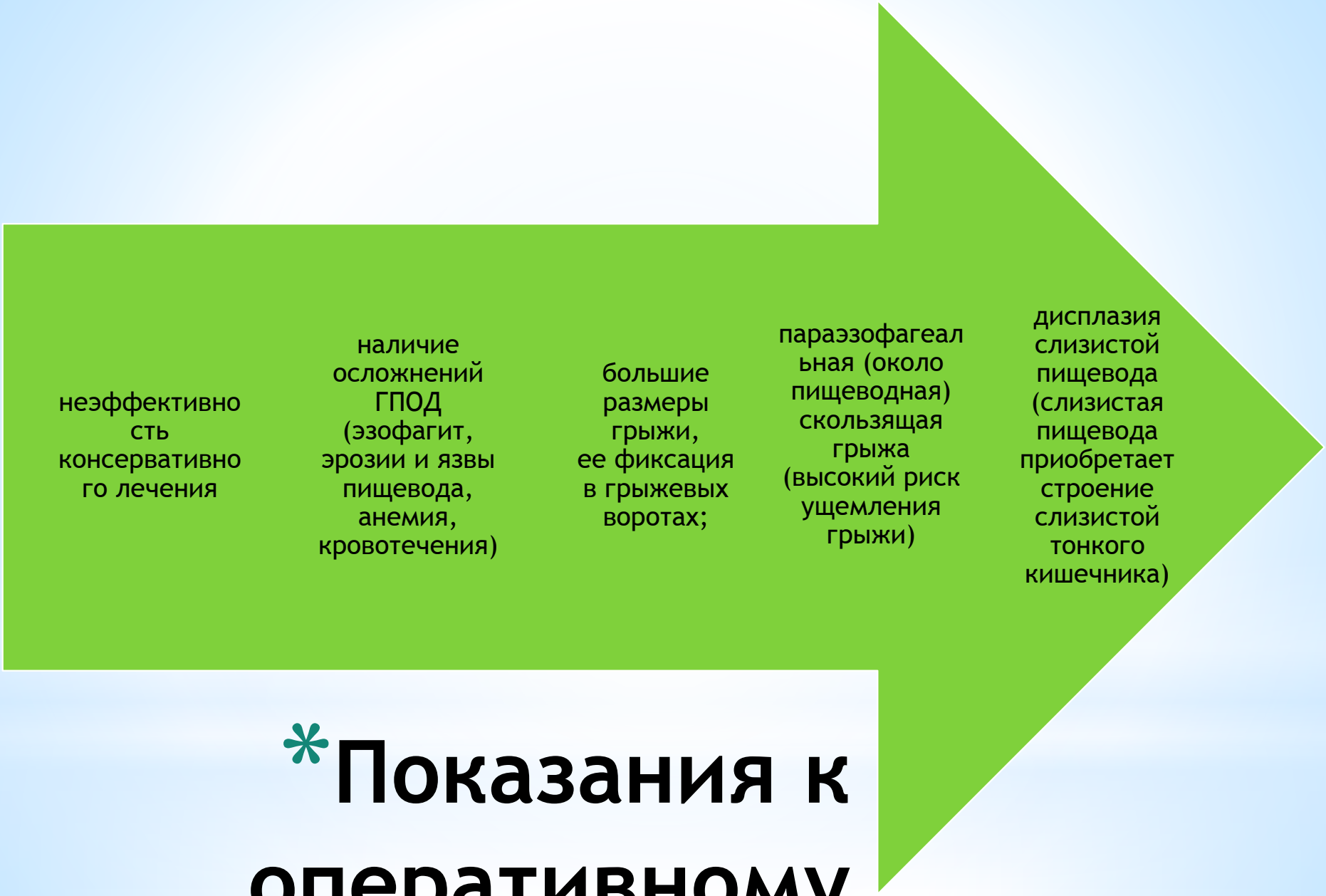

*Показания к оперативному лечению

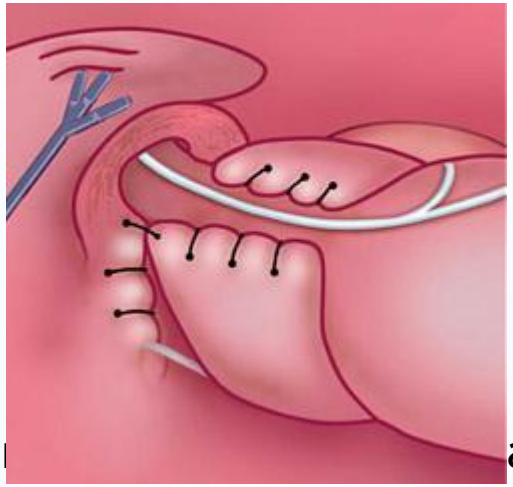

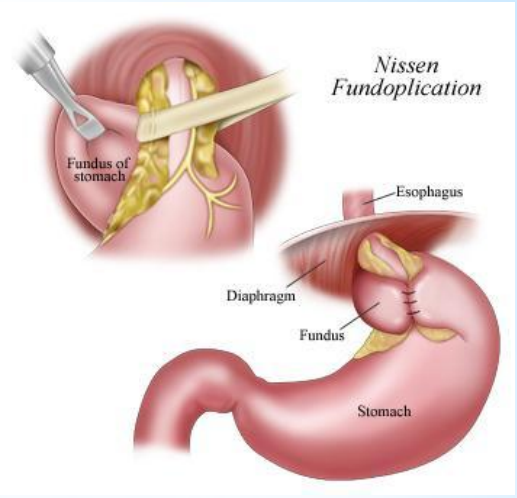

- Вариа ака
- Фундопликация по Тупе
- Фундопликация по Ниссену

* Хирургическое лечение

ия по Type

по Toupet заключается в формировании симметричной
й и задней стенок фундального отдела желудка, на 270
ей пищевод, оставляя свободной передне-правую ее
ация левого блуждающего нерва)

* Лапароскопическая фундопликация по Тупе

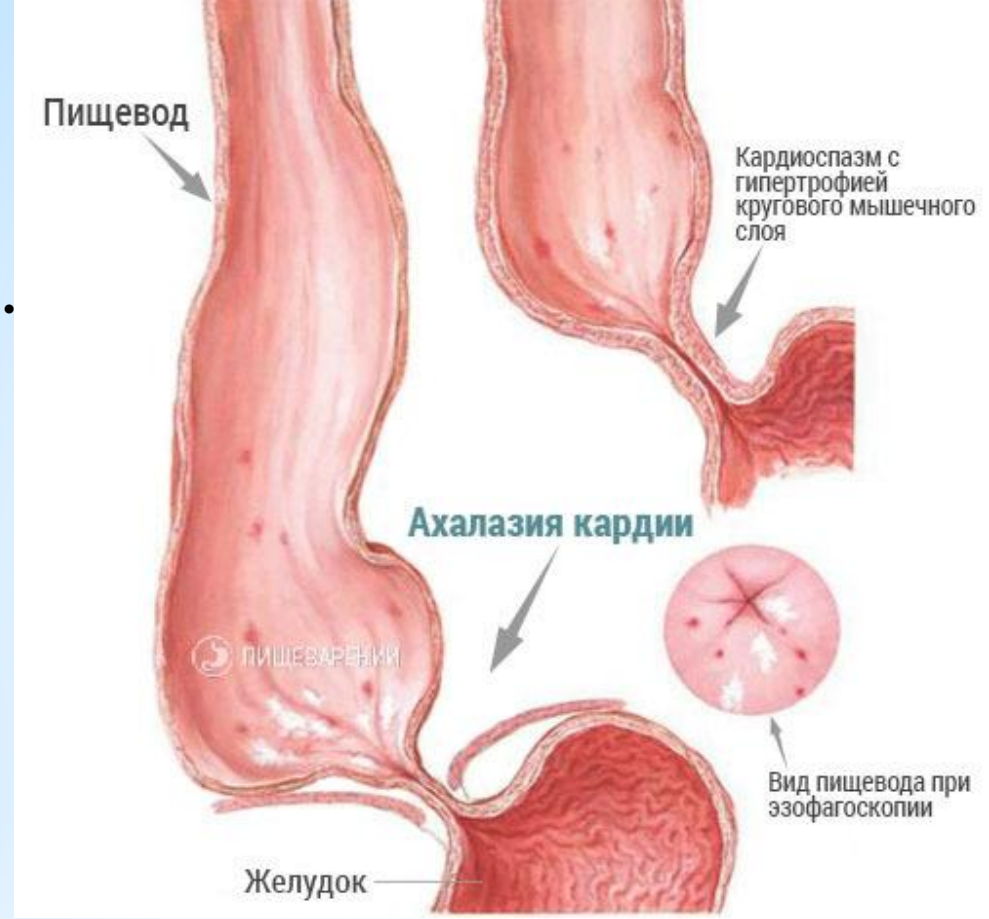

- *1 на 100 тысяч человек, в структуре всех*

ится к группе тяжёлых нервно-
пищеварительного канала и
ной непроходимости пищеводно-
а и изменением нормальной
ри ахалазии кардии пищевод
ольшом участке. На этом фоне
ьность к гастрину и
енем, образуется место стойкого
ок. При этом заболевании пища
лекторного (при глотании), а путём
гидростатического давления,
ившейся к этому времени в

*Ахалазия кардии

Ахалазия кардии классифицируется в зависимости от стадии своего развития

I стадия

- происходит временное нарушение прохождения через кардиальный сфинктер пищи за счёт прекращения его расслабления в процессе глотания

II стадия

- сопровождается умеренной дилатацией стенки пищевода

III стадия

- характеризуется стойким надстенотическим расширением пищевода и наличием стойкого сужения в нижней части пищевода за счёт формирования рубцовых изменений

IV стадия

- характеризуется выраженной клинической картиной, которая развивается на фоне S-образного расширения пищевода и осложнений в виде эзофагита, периэзофагита, фиброзного медиастинита, хронического бронхита, хронической пневмонии и ателектазов в легких

* КЛАССИФИКАЦИЯ АХАЛАЗИИ КАРДИИ

* Стадии развития

* Симптомы ахалазии кардии

Рентгенография

Фиброгастроскопия

Манометрия

* **Инструментальная диагностика**

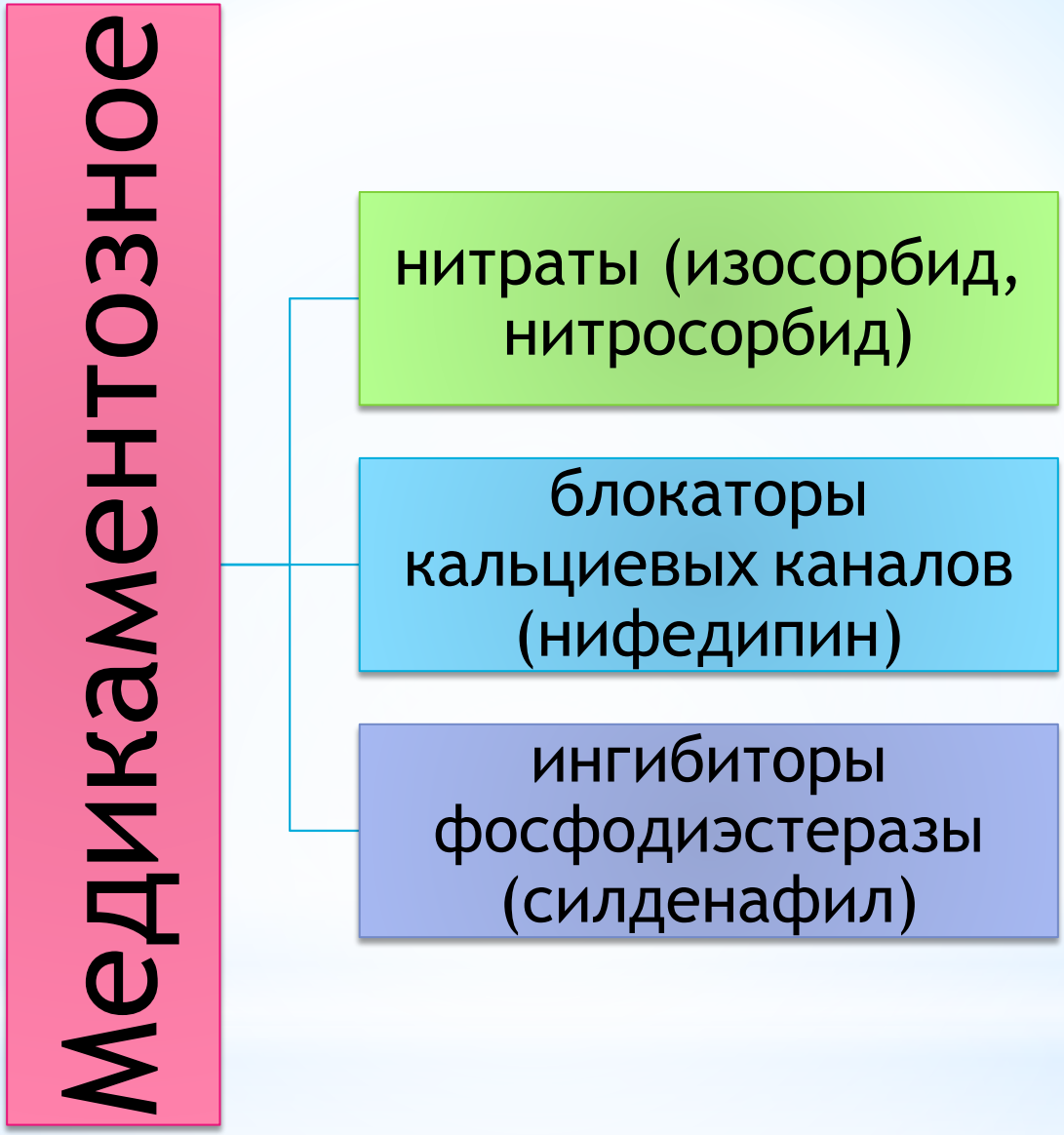
Медикаментозное
нитраты (изосорбид, нитросорбид)
блокаторы кальциевых каналов (нифедипин)
ингибиторы фосфодиэстеразы (силденафил)

*Лечение

*Лечение

- Эндоскопическое
  - Инъекции ботулотоксина
  - Баллонная дилятация НПС
  - Пероральная эндоскопическая миотомия (POEM)
- Хирургическое
  - Лапароскопическая миотомия по Геллеру

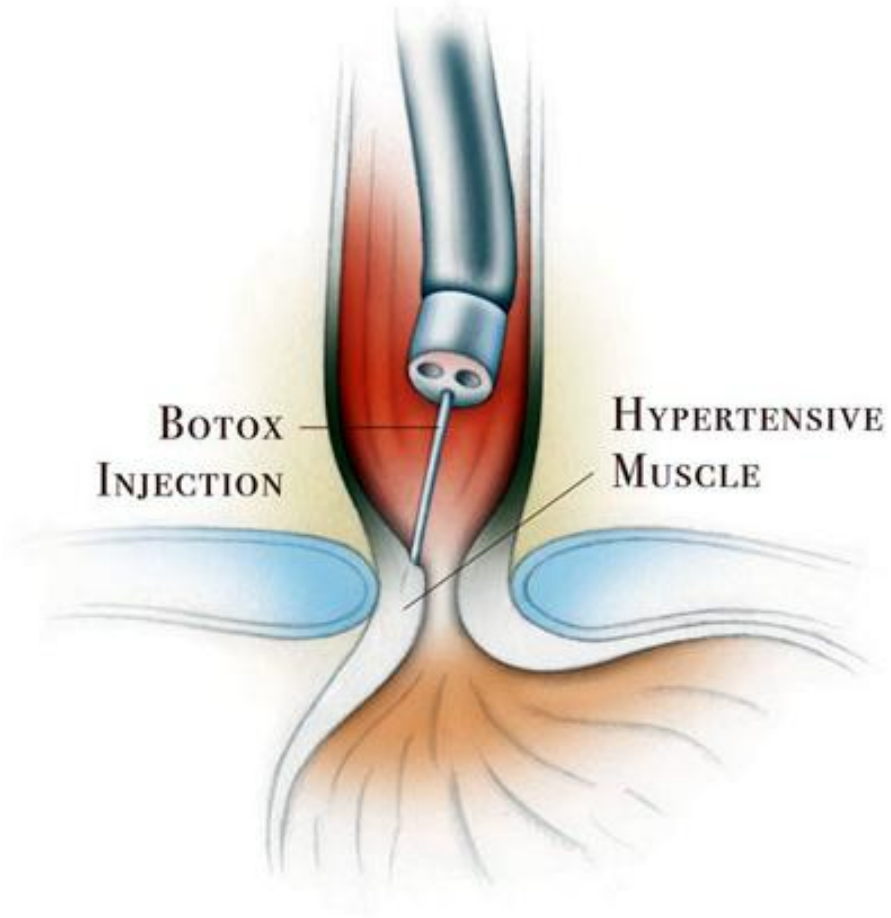

кого токсина

ведения ботулинического токсина
лина, что вызывает опорожнение

степени

*Инъекции ботулотоксина

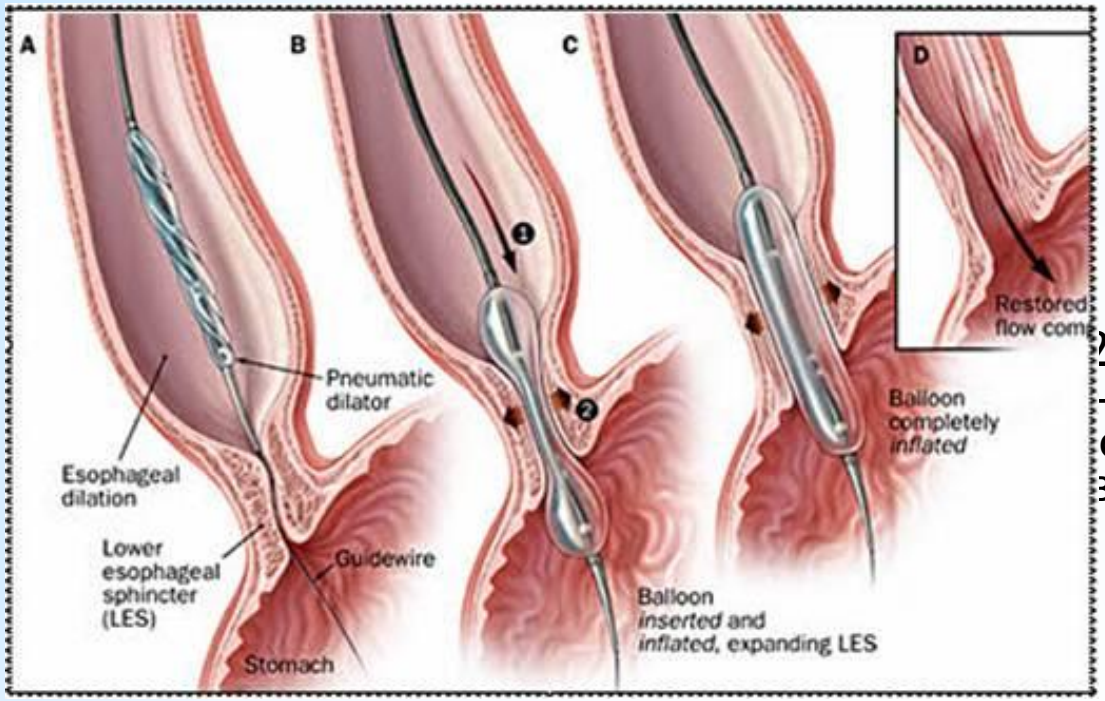

2-3 степени
ного, варикозное расширение вен
ский эзофагит, заболевания
зоточивостью, лихорадочные

*Баллонная дилятация

ищевода на уровне средней трети

* ***Пероральная эндоскопическая миотомия (POEM)***

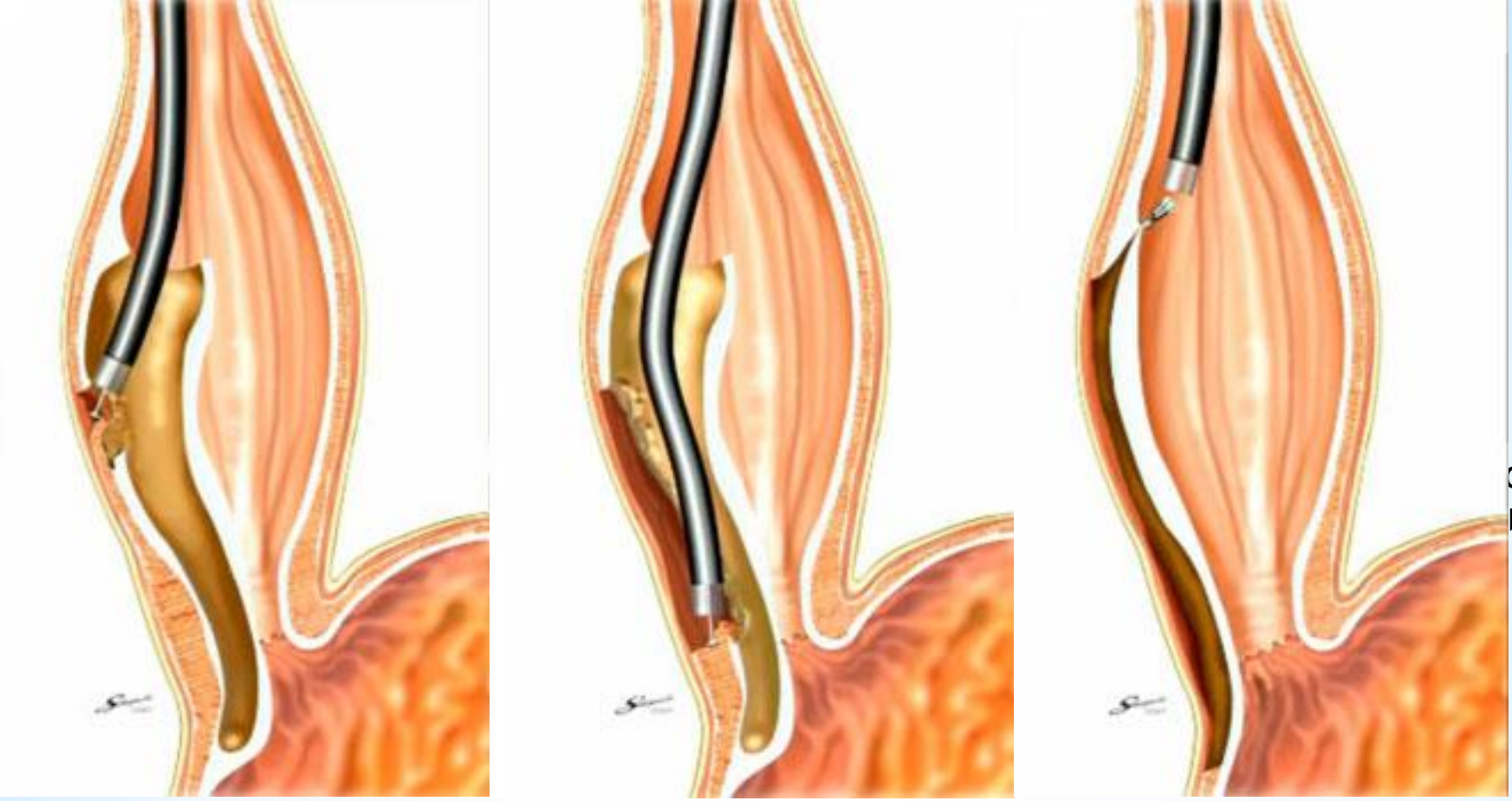

о слоя
ипс

* *Пероральная эндоскопическая миотомия (POEM)*

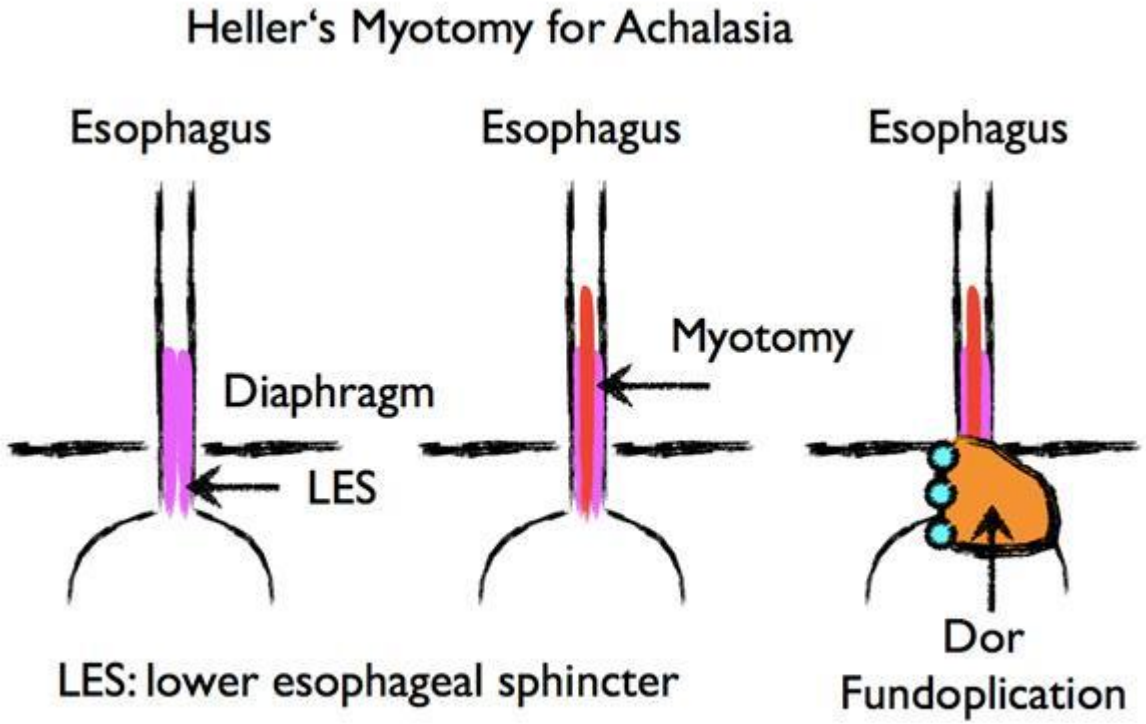

ью данной операции является

*Хирургические методы

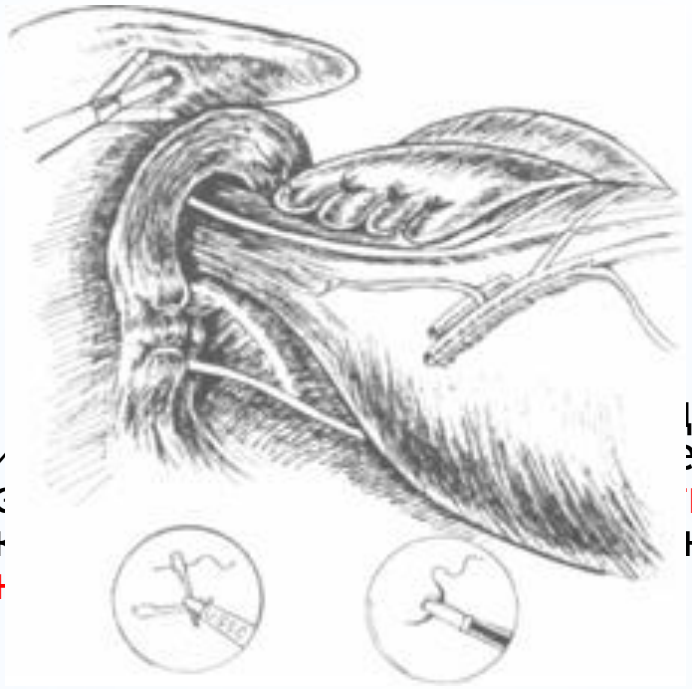

- При фундопликации ...дального отдела желудка укладывают впереди ...евода и фиксируют к его правой стенке, при ...ывается правая ножка диафрагмы. Такая ж... на левой стенке пищевода и левой диафрагмальн...

* Фундопликация по Dor

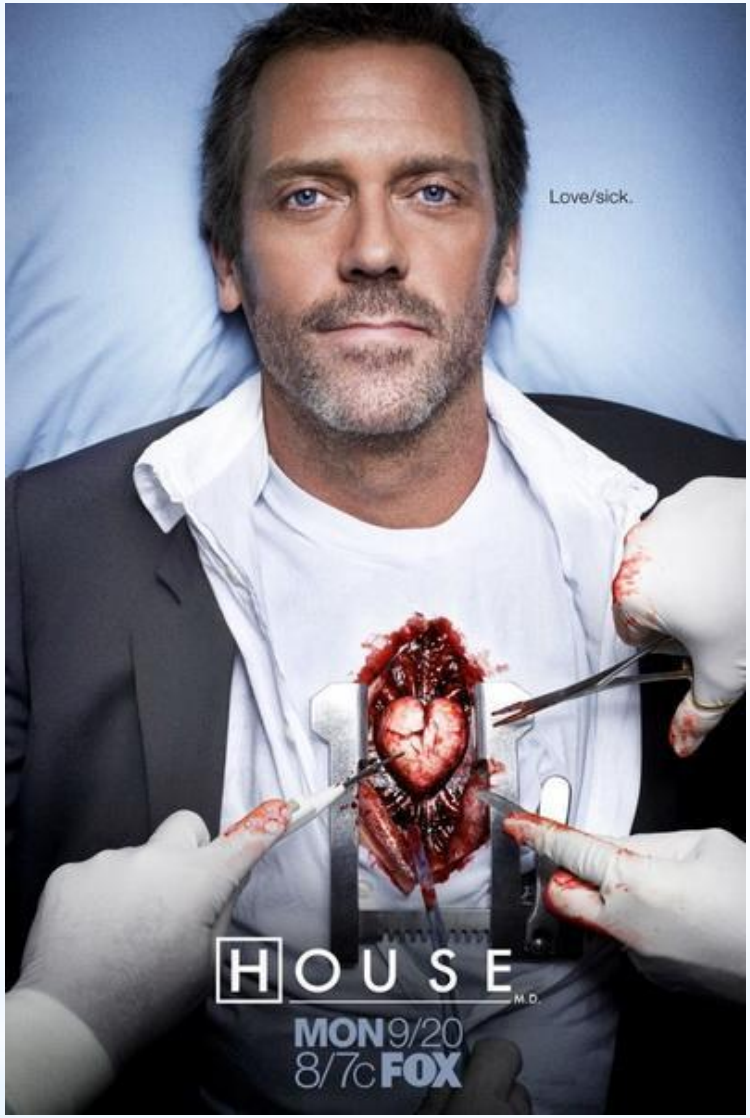

*Спасибо за внимание